



けんしんノート

まくはり診療所健康管理センター・二和ふれあいクリニック
から健康診断に関する情報をお届けします♪

2024年 夏号

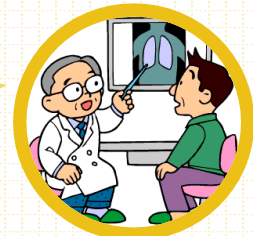
発行元 千葉県勤労者医療協会
制作 保健予防事業部
TEL 043-351-2131

健康診断

では何がわかるの？ ～健診の目的と結果表の見方～

健康診断には、健康のために2つの予防の目的があります

- **一次予防** 生活習慣による健康状態の変化を把握し、改善につとめる
- **二次予防** 早期に病気を発見し、治療につなげる



生活習慣病は
危険な健康障害の原因になります

動脈硬化の要因

糖尿病・高血圧
脂質異常症・喫煙 など

- **脳血管疾患**
(脳梗塞、脳出血)
- **心臓疾患**
(心筋梗塞、狭心症、致死性不整脈、急性心不全など)

主な死因の構成割合

老衰	11.4%
脳血管疾患	6.8%
肺炎	4.7%
誤嚥性肺炎	3.6%
不慮の事故	2.8%
腎不全	2%
アルツハイマー病	1.6%
血管性及び詳細不明の認知症	1.6%
その他	26.1%

『令和4年(2022)人口動態統計
月報年計(概数)の概況』より

悪性新生物 24.6%
(腫瘍・がん等)
胸部レントゲン・胃のバリウム検査・便潜血・尿潜血などの検査で発見できます

心疾患 14.8%
(高血圧性を除く)
心電図・血圧計測・聴診などから発見につながります

病院紹介

健康診断のこと、なんでもお気軽にご相談・お問い合わせください

まくはり診療所 健康管理センター

人間ドックや自治体・健康保険組合の健診、企業様向けの特設健診など、受診者様の希望に沿ったさまざまな健康診断を提供しております。

健診結果をアプリで確認できます

昨年10月から、健康診断の結果をスマホやパソコンで確認できるサービスを導入しました。受診後一週間で結果の速報値を確認できるほか、当センターの結果報告書を印刷できます。

0570-06-1081

千葉県花見川区幕張町5-392-3
<https://www.chibakensei-hp.jp/kenshin/>



★原則予約制になります。
ご希望の方はお電話などでお問い合わせください。

二和ふれあいクリニック

特定健診・がん検診・人間ドック・事業所健診など、多様な健康診断を提供しております。多くの方から選ばれる健診機関になるために、体制の確保・業務の見直しを行っています。

乳がん検診・子宮がん検診のおすすめ

両検診とも月～土曜日に実施しており、会社や自治体の健診とも合わせて受けられます。婦人科には女性医師が在籍しており、マンモグラフィも女性技師が対応します。ご希望の方はぜひご相談ください。

047-448-7118

船橋市二和東5-1-1
<https://www.futawa-hp.jp/futawacli/>



★予約不要の検診もございます。
まずはお気軽にお問い合わせください。

健診結果報告書にはどんなことが書かれているの？

所見とは？

医師が検査結果を見て行う判断を**所見**といいます。
結果に何らかの異常があると「所見あり」となります。
健診結果報告書に所見が記載されている場合、内容に応じて受診や再検査などの対応をおすすめしています。

✓ 所見の例

心電図や胸部レントゲンの一部所見は
所見のある部位（左右、上下、肺か縦隔かなど）と所見内容が記載されます。

心電図

所見の内容	説明
高電位、房拡大、 室肥大など	心臓の肥大をしめすものです。 肥大型心筋症や高血圧の影響な どの可能性があります。
房室ブロック、 脚ブロックなど	心臓の部屋ごとの電気信号の通 りにくさ（伝導障害）をしめす ものです。 <u>ペースメーカーが必要</u> <u>になるケース</u> もあります。
平低T、 ST-T異常など	<u>心筋障害</u> をしめすものです。
異常Q波、 〇〇梗塞の疑いなど	<u>心筋梗塞</u> の疑いがあります。
除脈/頻脈、 期外収縮、 二段脈/三段脈、 心房細動など	<u>不整脈</u> です。 心房細動は無治療だと <u>脳梗塞を</u> <u>引き起こす</u> こともあります。

胃炎・良性のポリープや、
胃がんなどを発見できます。

異常があれば**胃カメラ**で
（上部消化管内視鏡）
精査を受けましょう。

胃の バリウム検査

所見の内容	説明
粘膜異常、 不整	胃粘膜が凸凹した状態です。 慢性胃炎や凹凸の少ない胃がんなど の可能性があります。
ひだの集中、 断裂	粘膜のしわが一点に集まってしわが 生じています。 潰瘍が治癒する過程で引きつれが生 じたもので、良性・悪性どちらもあ り得ます。
ニッシエ、 バリウム斑	バリウムが溜まるへこみがあります。
透亮像、 陰影欠損	出っ張っているものにバリウムがは じかれた跡です。 ポリープなどの可能性があります。

胸部レントゲン

所見の内容	説明
現在の 活動性の結核	<u>即受診が必要です</u> 。 仕事もいったん休んでください。 陳旧性（過去のもの）は様子を見る こともあります。
肺気腫	<u>禁煙をおすすめ</u> します。
ブラ	気胸になりやすい病変です。 元々あるもので、変化がなければ経 過観察になります。
肺野の 腫瘤影、結節影、 斑状影など	<u>肺がん</u> 等の疑いがあります。
胸水	原因となる病気（悪性の場合も） があるかもしれません。
大動脈の 瘤（こぶ）	径5cm以上のものは <u>破裂の危険</u> <u>性</u> があります。
心臓の大きさ の異常	高血圧・心臓の弁の異常などの 疑いがあります。

便潜血検査

所見の内容	説明
便潜血陽性	大腸での出血があります。 ★便潜血陽性となる疾患の例 ・ 大腸ポリープ ・ <u>大腸がん</u> ・ <u>炎症性腸疾患</u> （潰瘍性大腸炎・クローン病） ・ 大腸憩室症 ・ 痔

大腸カメラでの
（下部消化管内視鏡）
詳しい検査が必須です。